

Утверждено:

Общероссийская общественная  
организация «Российское  
общество дерматовенерологов и  
косметологов»


Приказ №1/2021-КР от 21.01.2021



Утверждено:

Общероссийская общественная  
организация «Российское общество  
акушеров - гинекологов»

Протокол заседания правления от  
21.12.2020



Утверждено:

Общероссийская  
общественная организация  
«Ассоциация  
колопроктологов России»

Протокол №1 от 22.01.2021



Серов В.

Шельгин Ю.Н.

Клинические рекомендации  
**Аногенитальные (венерические) бородавки**

Кодирование по Международной А63  
статистической классификации  
болезней и проблем, связанных со  
здоровьем:  
возрастная группа: Взрослые и дети

Год утверждения: 2021

Разработчики клинической рекомендации:

- Общероссийская общественная организация «Российское общество дерматовенерологов и косметологов»
- Общероссийская общественная организация «Российское общество акушеров-гинекологов»
- Общероссийская общественная организация «Ассоциация колопроктологов России»

при участии Союза «Национальный альянс дерматовенерологов и косметологов»

«Одобрено на заседании научно-практического совета Министерства здравоохранения  
Российской Федерации (Протокол №43/2-3-4) от 10.12.2020»

## Оглавление

Оглавление .....	2
Список сокращений .....	4
Термины и определения .....	5
1. Краткая информация по заболеванию или состоянию (группе заболеваний или состояний).....	6
1.1 Определение заболевания или состояния (группы заболеваний или состояний).....	6
1.2 Этиология и патогенез заболевания или состояния (группы заболеваний или состояний)....	6
1.3 Эпидемиология заболевания или состояния (группы заболеваний или состояний) .....	8
1.4 Особенности кодирования заболевания или состояния (группы заболеваний или состояний) по Международной статистической классификации болезней и проблем, связанных со здоровьем.....	8
1.5 Классификация заболевания или состояния (группы заболеваний или состояний).....	8
1.6 Клиническая картина заболевания или состояния (группы заболеваний или состояний).....	9
2. Диагностика заболевания или состояния (группы заболеваний или состояний), медицинские показания и противопоказания к применению методов диагностики .....	9
2.1 Жалобы и анамнез .....	9
2.2 Физикальное обследование .....	10
2.3 Лабораторные диагностические исследования .....	10
2.4 Инструментальные диагностические исследования .....	11
2.5 Иные диагностические исследования.....	11
3. Лечение, включая медикаментозную и немедикаментозную терапии, диетотерапию, обезболивание, медицинские показания и противопоказания к применению методов лечения ....	12
3.1 Консервативное лечение.....	12
3.2 Хирургическое лечение.....	14
3.3 Иное лечение.....	17

4. Медицинская реабилитация и санаторно-курортное лечение, медицинские показания и противопоказания к применению методов реабилитации, в том числе основанных на использовании природных лечебных факторов.....	17
5. Профилактика и диспансерное наблюдение, медицинские показания и противопоказания к применению методов профилактики.....	19
6. Организация оказания медицинской помощи.....	19
7. Дополнительная информация (в том числе факторы, влияющие на исход заболевания или состояния).....	20
Критерии оценки качества медицинской помощи.....	22
Список литературы.....	23
Приложение А1. Состав рабочей группы по разработке и пересмотру клинических рекомендаций.....	28
Приложение А2. Методология разработки клинических рекомендаций.....	32
Целевая аудитория клинических рекомендаций:.....	32
Таблица П1- Уровни достоверности доказательств.....	32
Таблица П2 – Уровни убедительности рекомендаций.....	32
Порядок обновления клинических рекомендаций.....	33
Приложение А3. Справочные материалы, включая соответствие показаний к применению и противопоказаний, способов применения и доз лекарственных препаратов, инструкции по применению лекарственного препарата.....	34
Приложение Б. Алгоритмы действий врача.....	35
Приложение В. Информация для пациента.....	36

## Список сокращений

ВИЧ – вирус иммунодефицита человека

ВОЗ – Всемирная организация здравоохранения

ВПЧ – вирус папилломы человека

МКБ – Международная классификация болезней

ПЦР –полимеразная цепная реакция

ИППП –инфекции, передаваемые половым путем

ИФА–иммуноферментный анализ

\*\*–препарат входит в список ЖНВЛП

#– off-label (назначение препарата вне зарегистрированных показаний)

### Термины и определения

Аногенитальные (венерические) бородавки – вирусное заболевание, передаваемое преимущественно половым путем, обусловленное вирусом папилломы человека.

Вирус папилломы человека (ВПЧ) – возбудитель аногенитальных (венерических) бородавок, антропонозный ДНК-содержащий вирус, относится к роду папилломавирусов (*Papillomavirus*) семейства папававирусов (*Papavaviridae*).

## 1. Краткая информация по заболеванию или состоянию (группе заболеваний или состояний)

### 1.1 Определеннезаболевания или состояния (группы заболеваний или состояний)

Аногенитальные (венерические) бородавки – вирусное заболевание, передаваемое преимущественно половым путем, обусловленное вирусом папилломы человека и характеризующееся появлением экзофитных и эндофитных разрастаний на коже и слизистых оболочках наружных половых органов, уретры, влагалища, шейки матки, перианальной области, анального канала, ротоглотки [40].

ВПЧ ассоциированные заболевания, обусловленные вирусом папилломы человека (ВПЧ), характеризуются поражением кожи и слизистых оболочек с клиническими (манифестными) проявлениями и/или формированием ассоциированных с ВПЧ состояний и/или заболеваний (интраэпителиальные неоплазии).

### 1.2 Этиология и патогенеззаболевания или состояния (группы заболеваний или состояний)

Возбудитель заболевания – вирус папилломы человека (ВПЧ) относится к семейству папилломавирусов (*Papillomaviridae*), состоящему из 16 родов, представители 5 из которых патогенны для человека [1]

1. *Alphapapillomavirus* (инфицирует оральный и урогенитальный эпителий): ВПЧ 2, 3, 6, 7, 10, 11, 13, 16, 18, 26-35, 39, 40, 42-45, 51-59, 61, cand62, 66-74, 77, 78, 81-84, cand85-90, 91, 94, PCPV-1, 1C, RhPV-1;

Инфицируют клетки кожи человека:

2. *Betapapillomavirus* (ВПЧ 5, 8, 9, 12, 14, 15, 17, 19-25, 36-38, 47, 49, 75, 76, 80, cand92, cand96, BPV-1, BPV-2, DPV, OvPV-1, OvPV-2);

3. *Gamma papillomavirus* (ВПЧ 4, 48, 50, 60, 65, 88, 95);

4. *Mu papillomavirus* (ВПЧ 1, 63);

5. *Nu papillomavirus* (вызывает доброкачественные и злокачественные новообразования): ВПЧ-41.

Международное Агентство по исследованию рака (The International Agency for Research on Cancer) признало ВПЧ этиологическим агентом широкого спектра онкологических заболеваний, таких как рак шейки матки, вульвы, влагалища, анального канала, пениса, головы и шеи, а также аногенитальных (венерических) бородавок, как у мужчин, так и у женщин, и рецидивирующего респираторного папилломатоза [2].

В настоящее время идентифицировано более 200 генотипов вирусов папилломы человека [2], из них около 45 генотипов ВПЧ могут инфицировать урогенитальный тракт [3, 4]. ВПЧ

относится к высококонтагиозным мукозотропным и дерматотропным вирусам, передаваемым от человека к человеку при оральном, генитальном и анальном половых контактах, а также контактно-бытовым и вертикальным путями. Инфицирование взрослых лиц происходит половым путем (вагинальные, анальные, оральные половые контакты), детей – трансплацентарным (редко), перинатальным и половым путями. Возможность аутоинокуляции и передачи ВПЧ через бытовые предметы остается недостаточно изученной. Медицинский персонал может инфицироваться ВПЧ во время лазерной деструкции аногенитальных бородавок, вдыхая образующийся дым, содержащий вирус.

Инкубационный период заболевания может длиться от нескольких месяцев до нескольких лет. Среднее время между инфицированием ВПЧ и развитием аногенитальных бородавок составляет от 3 месяцев у женщин до 11 месяцев у мужчин. Инфицирование человека может происходить как одним, так и несколькими типами ВПЧ [5,6].

В процессе инфицирования вирус папилломы человека поражает незрелые клетки, чаще базального слоя, которые затем являются постоянным источником инфицирования эпителиальных клеток. Инфицированию способствует наличие микротравм и воспалительных процессов кожи и слизистых оболочек, приводящих к снижению местного иммунитета.

В клинической практике различают латентную, клиническую и субклиническую формы папилломавирусной инфекции. В клетках базального слоя вирус может находиться длительное время в латентном состоянии определяться молекулярно-биологическими методами (методом полимеразной цепной реакции (ПЦР)) – при отсутствии клинических и цитологических изменений. По мере дифференцировки эпителиальных клеток осуществляется транскрипция поздних генов, синтез капсидных белков, сборка вирионов, разрушение клеточного ядра и лизис инфицированной клетки, завершающийся освобождением дочерних частиц вируса. Воздействие различных экзогенных и эндогенных факторов приводит к усиленному размножению вируса, при этом процесс переходит из скрытой (латентной) в стадию продуктивной инфекции, при которой развиваются клинические проявления заболевания – аногенитальные бородавки или цитологические изменения, индуцированные ВПЧ (интраэпителиальные неоплазии (ИН) различных степеней: цервикальная ИН (CIN), ИН вульвы (VIN), полового члена (PIN) и анальной области (AIN) и других органов).

При полноценной иммунной сопротивляемости организма самопроизвольная элиминация ВПЧ происходит в течение 2 лет у 90% инфицированных лиц [7]. В зараженной клетке вирус существует в двух формах: эписомальной (вне хромосом клетки), которая считается доброкачественной, и интрасомальной (интегрированной, «встроенной» в геном клетки) — злокачественной. При длительном персистирующем течении возможно развитие

интраэпителиальной неоплазии и ракового процесса (характерно для типов ВПЧ, обладающих высокой трансформирующей активностью по отношению к эпителиальным клеткам). Развитие неопластических процессов, обусловленных ВПЧ-инфекцией, обычно происходит через несколько лет или несколько десятков лет. В настоящее время к вирусам высокого онкогенного риска отнесены 15 генотипов ВПЧ (16, 18, 31, 33, 35, 39, 45, 51, 52, 56, 58, 59, 68, 73, 82), к вирусам возможно высокого онкогенного риска – 3 генотипа (26, 53, 66) и к вирусам низкого онкогенного риска – 12 генотипов ВПЧ (6, 11, 40, 42, 43, 44, 54, 61, 70, 72, 81 и CP 6 108). До 90% всех случаев заболевания аногенитальными бородавками у мужчин и женщин вызывается 6 и 11 типами ВПЧ. У 20-50% пациентов с аногенитальными бородавками выявляют ВПЧ высокого онкогенного риска [7].

### **1.3 Эпидемиология заболевания или состояния (группы заболеваний или состояний)**

Папилломавирусная инфекция наиболее часто регистрируется у лиц молодого возраста, имеющих большое число половых партнеров. По данным ВОЗ, 50-80% населения инфицировано ВПЧ, но лишь 5-10% инфицированных лиц имеют клинические проявления заболевания.

Согласно систематизированному анализу мировых данных, заболеваемость аногенитальными бородавками мужчин и женщин (включая новые случаи и рецидивы заболевания) варьирует от 160 до 289 случаев на 100000 населения, со средним значением 194,5 случаев на 100000 населения, а средний ежегодный уровень выявляемости новых случаев аногенитальных бородавок составляет 137 случаев на 100000 населения среди мужчин и 120,5 случаев на 100000 населения среди женщин.

В Российской Федерации показатель заболеваемости аногенитальными бородавками в 2018 году составил 18,8 случаев на 100000 населения: у лиц в возрасте от 0 до 14 лет – 0,58 случаев на 100000 населения, у лиц в возрасте 15-17 лет - 21,1 случаев на 100000 населения, у лиц в возрасте старше 18 лет - 22,8 случаев на 100000 населения. Однако данные показатели не отражают истинного уровня заболеваемости и являются следствием неполной регистрации новых случаев аногенитальных бородавок [40].

В ряде европейских стран заболеваемость в общей популяции варьирует в пределах 0,16-0,18% от общей численности населения [60].

### **1.4 Особенности кодирования заболевания или состояния (группы заболеваний или состояний) по Международной статистической классификации болезней и проблем, связанных со здоровьем**

A63.0–Аногенитальные (венерические) бородавки

### **1.5 Классификация заболевания или состояния (группы заболеваний или состояний)**



Общепринятой классификации аногенитальных (венерических) бородавок не существует.

Выделяют несколько клинических разновидностей аногенитальных бородавок:

- остроконечные кондиломы;
- бородавки в виде папул;
- поражения в виде пятен;

Также к ВПЧ-ассоциированным заболеваниям относят:

- внутриэпителиальная неоплазия;
- бовеноидный папулез и болезнь Боуэна;
- гигантская кондилома Бушке-Левенштайна.

## **1.6 Клиническая картина заболевания или состояния (группы заболеваний или состояний)**

*Остроконечные кондиломы* – пальцеобразные выпячивания на поверхности кожных покровов и слизистых оболочек, имеющие типичный “пестрый” и/или петлеобразный рисунок и локализующиеся в области внутреннего листка крайней плоти, головки полового члена, наружного отверстия мочеиспускательного канала, малых половых губ, входа во влагалище, влагалища, шейки матки, паховой области, промежности и анальной области;

*Бородавки в виде папул* – папулезные высыпания без пальцеобразных выпячиваний, локализующиеся на кератинизированном эпителии наружного листка крайней плоти, тела полового члена, мошонки, латеральной области вульвы, лобка, промежности и перианальной области;

*Поражения в виде пятен* – серовато-белые, розовато-красные или красновато-коричневые пятна на коже и/или слизистой оболочке половых органов;

*Бовеноидный папулез и болезнь Боуэна* – папулы и пятна с гладкой или бархатистой поверхностью; цвет элементов в местах поражения слизистой оболочки – бурый или оранжево-красный, а поражений на коже – пепельно-серый или коричневатый-черный;

*Гигантская кондилома Бушке-Левенштайна* – мелкие бородавчатоподобные папилломы, сливающиеся между собой и образующие очаг поражения с широким основанием.

## **2. Диагностика заболевания или состояния (группы заболеваний или состояний), медицинские показания и противопоказания к применению методов диагностики**

Диагноз аногенитальных бородавок устанавливается на основании клинических проявлений.

### **2.1 Жалобы и анамнез**

*Субъективные симптомы:* наличие одиночных или множественных образований в виде папул, папиллом, пятен на кожных покровах и слизистых оболочках половых органов, возможен умеренный зуд и парестезии в области поражения; болезненность во время половых контактов (диспареуния); при локализации высыпаний в области уретры – зуд, жжение, болезненность при мочеиспускании (дизурия); при обширных поражениях в области уретры – затрудненное мочеиспускание, гематоспермия (примесь крови в сперме); болезненные трещины и кровоточивость кожных покровов и слизистых оболочек в местах поражения.

#### **Уровень убедительности рекомендаций - мнение экспертов**

#### **2.2 Физикальное обследование**

*Объективные клинические проявления заболевания, выявляемые при физикальном обследовании, см. в разделе «Клиническая картина».*

Проводится осмотр половых органов, паховых складок, перинальной области.

У женщин осмотр слизистых оболочек влагалища и видимой части шейки матки с помощью зеркала Куско.

Всем пациентам проводится осмотр наружного отверстия мочеиспускательного канала [60].

#### **2.3 Лабораторные диагностические исследования**

- **Рекомендовано** с целью идентификации генотипа ВПЧ высокого онкогенного типа для прогнозирования течения заболевания и/или при необходимости уточнения диагноза: молекулярно-биологическое исследование отделяемого из цервикального канала на вирус папилломы человека (*Papilloma virus*) и/или молекулярно-биологическое исследование влагалищного отделяемого на вирус папилломы человека (*Papilloma virus*) и/или молекулярно-биологическое исследование отделяемого из уретры на вирус папилломы человека (*Papilloma virus*) [92]

**Уровень убедительности рекомендаций С (уровень достоверности доказательств – 4)**

*Комментарии:* показаниями для обследования на ВПЧ высокого онкогенного риска являются: наличие аногенитальных бородавок, других инфекций, передаваемых половым путем, у лиц женского пола – патологии шейки матки и/или изменений при кольпоскопическом и/или цитологическом исследовании, половые контакты с партнерами, у которых выявлены аногенитальные бородавки и/или положительные результаты молекулярно-биологического исследования на ВПЧ.

**Уровень убедительности рекомендаций С - (уровень достоверности доказательств – 4)**

- **Рекомендовано** консультация врача акушера-гинеколога и цитологическое исследование цервикальных мазков пациенткам с целью исключения цервикальной и трахеоэпителиальной

неоплазии, если пациентке не проводилось такого исследования с течение года (скрининг рака шейки матки) [2].

**Уровень убедительности рекомендаций С (уровень достоверности доказательств – 5)**

- **Рекомендовано** патолого-анатомическое исследование биопсийного (операционного) материала в случае необходимости исключения непластических образований [2].

**Уровень убедительности рекомендаций С (уровень достоверности доказательств – 5)**

**Комментарии:** при необходимости проводится иммуногистохимическое исследование.

- **Рекомендовано** перед применением методов физической деструкции и хирургического иссечения с целью исключения сопутствующей патологии дополнительно проводить серологическое исследование на сифилис, ВИЧ, гепатиты В и С [30, 73,74,60,75-77]: определение антител к бледной трепонеме (*Treponema pallidum*) иммуноферментным методом (ИФА) в крови) или определение антител к бледной трепонеме (*Treponema pallidum*) в нетрепонемных тестах (RPR, РМП) (качественное и полуколичественное исследование) в сыворотке крови; определение антител классов М, G (IgM, IgG) к вирусу иммунодефицита человека ВИЧ-1 (*Human immunodeficiency virus HIV 1*) в крови; определение антител классов М, G (IgM, IgG) к вирусу иммунодефицита человека ВИЧ-2 (*Human immunodeficiency virus HIV 2*) в крови; определение антигена (HbsAg) вируса гепатита В (*Hepatitis B virus*) в крови и определение антигена вируса гепатита С (*Hepatitis C virus*) в крови.

**Уровень убедительности рекомендаций С (уровень достоверности доказательств – 5)**

#### **2.4 Инструментальные диагностические исследования**

Не применяется.

#### **2.5 Другие диагностические исследования**

- **Рекомендовано** проведение пробы с 5% раствором уксусной кислоты (приготавливаемый экстенпорально) с целью визуализации аногенитальных бородавок и уточнения границы поражения при затруднительной оценке клинических проявлений [61].

**Комментарии:** после проведения пробы возможно применение вульвоскопии. Метод может применяться не только с целью визуализации, но и для уточнения границы поражения при проведении деструктивной терапии и/или определения места прицельной биопсии.

**Уровень убедительности рекомендаций С (уровень достоверности доказательств – 5)**

- **Рекомендована** консультация врача-акушера-гинеколога с целью диагностики диспластических процессов шейки матки, вульвы и влагалища; при ведении беременных, больных аногенитальными бородавками и женщин в период лактации [30].

**Уровень убедительности рекомендаций С (уровень достоверности доказательств – 5)**

- **Рекомендована** при внутриуретральной локализации аногенитальных бородавок консультация врача-уролога с целью определения объема обследования и тактики лечения [30].

**Уровень убедительности рекомендаций С (уровень достоверности доказательств –5)**

- **Рекомендована** при наличии обширного процесса в анальной области консультация врача–колопроктолога с целью определения объема обследования и тактики лечения [30].

**Уровень убедительности рекомендаций С (уровень достоверности доказательств –5)**

- **Рекомендована** при ведении больных гигантской кондиломой Бушке-Левенштайна консультация врача-хирурга, врача-онколога с целью определения объема обследования и тактики лечения [30].

**Уровень убедительности рекомендаций С (уровень достоверности доказательств –5)**

- **Рекомендована** при наличии иммунодефицитных состояний и рецидивировании заболевания консультация врача аллерголога-иммунолога с целью определения объема обследования и тактики лечения [30].

**Уровень убедительности рекомендаций С (уровень достоверности доказательств –5)**

### **3. Лечение, включая медикаментозную и немедикаментозную терапии, диетотерапию, обезболивание, медицинские показания и противопоказания к применению методов лечения**

Существует несколько подходов к удалению аногенитальных бородавок, любой хирургический метод удаления бородавок приводит к их полному исчезновению, но ни один из этих методов полностью не устраняет риск рецидива, поскольку удаление разрастаний не означает элиминацию ВПЧ, вызвавшего развитие этих новообразований.

Методы лечения бородавок не зависят от локализации процесса. Принципиальных различий в лечении аногенитальных бородавок и бородавок другой локализации нет. Тип ВПЧ для выбора метода лечения вирусных бородавок значения не имеет.

#### **3.1 Консервативное лечение**

Для лечения аногенитальных (венерических) бородавок применяют деструктивные методы терапии.

- **Рекомендованы** химические методы деструкции с целью удаления аногенитальных (венерических) бородавок:

#Мардил Цинк (1,5% раствор цинка хлорпропионата в 50% 2-хлорпропионовой кислоте), раствор для местного применения наносится с помощью деревянного шпателя с заостренным

наконечником (на аногенитальные бородавки диаметром от 0,1 до 0,5 см) или стеклянным капилляром (на аногенитальные бородавки диаметром свыше 0,5 см). В ряде случаев для достижения полной мумификации ткани аногенитальных бородавок требуется проводить до 3 сеансов нанесения кратностью 1 раз в 5-7 дней [10, 11].

#### **Уровень убедительности рекомендаций С (уровень достоверности доказательств – 4)**

**Комментарии:** *Перед нанесением препарата обрабатываемую поверхность предварительно обезжиривают 70%-ым раствором этанола\*\*для лучшего проникновения препарата. Раствор наносят на высыпания однократно до изменения окраски тканей на серовато-белый. Повторно препарат до отделения мумифицированного струпа не наносят. Противопоказан при злокачественных новообразованиях кожи и слизистой оболочки, выраженной склонности к образованию келоидов, беременности, в период кормления грудью, возрасте до 18 лет, повышенной чувствительности к компонентам препарата. При наличии обширных очагов поражения лечение препаратом проводится в несколько этапов с интервалом не менее 24 ч. Во время каждой процедуры может быть обработано не более 2-3 очагов поражения суммарной площадью до 3см<sup>2</sup>.*

или

- **Рекомендовано** в качестве химического метода деструктивной терапии с целью удаления аногенитальных (венерических) бородавок:

солкодерм (комбинация азотной, уксусной, щавелевой, молочной кислот и тригидрата нитрата меди)раствор для наружного применения -наносится однократно непосредственно на аногенитальные бородавки при помощи стеклянного капилляра или пластмассового шпателя, не затрагивая здоровых тканей [93,96].

#### **Уровень убедительности рекомендаций С (уровень достоверности доказательств – 5)**

**Комментарии:***Не обрабатывают поверхность, превышающую 4-5 см<sup>2</sup>, перерыв между процедурами составляет 1-4 недели [12]. Препарат противопоказан при злокачественных образованиях кожи,*

*не должен использоваться у пациентов с выраженной склонностью к образованию рубцовой ткани. У детей в возрасте старше 5 лет применяется без ограничений, с соблюдением действующих рекомендаций. При беременности и в период лактации терапию препаратом назначают только в случае превышения потенциальной пользы для матери над возможным риском для плода.*

- **Рекомендовано** лечение беременных осуществлять на сроке до 36 недель беременности с использованием криодеструкции, лазерной деструкции или электрокоагуляции при участии

акушеров–гинекологов. При обширных генитальных кондиломах –оперативное родоразрешение (с целью профилактики кондиломатоза гортани новорожденного) [94].

**Уровень убедительности рекомендаций С (уровень достоверности доказательств – 5)**

- **Рекомендовано** для лечения аногенитальных бородавок у детей применять физические методы деструкции, не вызывающие токсических побочных реакций [30].

**Уровень убедительности рекомендаций С (уровень достоверности доказательств – 5)**

- **Рекомендована** при рецидивировании клинических проявлений заболевания повторная деструкция аногенитальных бородавок на фоне применения интерферонов и прочих противовирусных препаратов [18,23,34-36, 41-45].

**Уровень убедительности рекомендаций С (уровень достоверности доказательств – 4)**

*Комментарии: применяются препараты, содержащие интерферон-альфа-2b, интерферон гамма человеческий рекомбинантный\*\*[97,98], инозин пранобекс или картофеля побегов суммы полисахаридов.*

**Комментарии:**

**Уровень убедительности рекомендаций С (уровень достоверности доказательств – 4)**

- **Рекомендована** при множественных аногенитальных бородавках уретры фотодинамическая терапия [91].

**Уровень убедительности рекомендаций С (уровень достоверности доказательств – 4)**

*Комментарии: лечебное воздействие осуществляют под местной анестезией. Эффективность метода по данным рандомизированного исследования через 6 месяцев после лечения составляет 85,7%. Серьезные болевые ощущения во время проведения процедуры возникают лишь в 1,8% наблюдений.*

### **3.2 Хирургическое лечение**

Хирургическое лечение включает в себя в иссечение и/или деструкцию аногенитальных бородавок различными методами: острым путем, электрокоагуляцией, лазером, радиохирургическим прибором, и т.д. Частота развития рецидива колеблется в пределах 17-29% без достоверных различий среди применяемых хирургических способов лечения [62].

- **Рекомендованы** физические методы деструктивной терапии с предварительной поверхностной или инфильтративной анестезией кожи с целью удаления аногенитальных (венерических) бородавок:

Электрокоагуляция [7,8, 24, 28, 31,60,75-77,17,79,80]

**Уровень убедительности рекомендаций В (уровень достоверности доказательств – 2)**

*Комментарии: Метод предпочтителен для применения также и у детей.*

или

лазерная деструкция ткани кожи [25, 60, 75-77, 65, 81, 25].

**Уровень убедительности рекомендаций С (уровень достоверности доказательств –4)**

**Комментарий:** *Метод предпочтителен для применения также и у детей.*

или

радиочастотная термоабляция [26-31].

**Уровень убедительности рекомендаций С (уровень достоверности доказательств –4)**

или

криодеструкция кожи [7, 8, 24, 28, 31].

**Комментарий:**

*Метод наиболее эффективен при единичных, небольших размерах образований. Рецидив заболевания после применения криодеструкции отмечается у 31-40 % пациентов. Метод предпочтительнее для применения у детей.*

**Уровень убедительности рекомендаций В (уровень достоверности доказательств –2)**

**Комментарий:** *Вне зависимости от применяемого метода деструкции у 20-30% больных могут развиваться новые поражения на коже и/или слизистых оболочках аногенитальной области. При отсутствии аногенитальных бородавок или цервикальных плоскоклеточных интраэпителиальных поражений лечение субклинической генитальной папилломавирусной инфекции не проводится.*

Показанием к хирургическому лечению является неэффективность консервативного и малоинвазивного лечения, подозрение на малигнизацию. Хирургические вмешательства выполняются в плановом порядке. Нецелесообразно откладывать радикальное лечение в связи с риском малигнизации процесса.

Выбор метода операции (удаления) определяется на основании следующих характеристик:

1. площадь поражения;
2. наличие либо отсутствие поражения анального канала;
3. наличие либо отсутствие подозрения на малигнизацию процесса.

• **Рекомендовано** хирургическое иссечение при обширных поражениях кожи и слизистых оболочек вследствие деструктивного роста гигантской кондиломы Бушке-Левенштайна [28-31].

**Комментарий:** *У больных с опухолью Бушке-Левенштейна необходимо иссекать вовлеченные в процесс ткани, отступая не менее 0,5 см от основания образования. При этом нередко образуются значительные по площади дефекты, требующие применения пластических методов (V-Y кожная пластика, использование свободных трансплантатов) [63].*

**Уровень убедительности рекомендаций С (уровень достоверности доказательств –5)**

- **Рекомендовано** при большой площади поражения или при наличии кондилом в анальном канале хирургическое иссечение острым путем, лазерной деструкции или радиохирургической деструкции под спинальной анестезией [3, 32,46].

**Уровень убедительности рекомендаций –С (уровень достоверности доказательств – 5)**

**Комментарий:** *Методика иссечения кондилом острым путем: Операцию проводят под поверхностной или инфильтративной анестезией кожи. При большой площади поражения или при наличии кондилом в анальном канале – под спинальной анестезией. Частота развития рецидива составляет 19-29% [62]. Метод не требует специального оборудования, прост в исполнении. Недостатки: необходимость прошивания кровоточащих ран, послеоперационный болевой синдром, особенно при операциях на анальном канале. При аногенитальной локализации операция выполняется под спинальной анестезией. Используется стандартный набор хирургических инструментов, монополярный электрокоагулятор со стандартными насадками либо радиоволновой хирургический генератор. Частота возникновения рецидивов заболевания после иссечения кондилом составляет 28-51% [46, 47,48,49, 50].*

**Уровень убедительности рекомендаций –В (уровень достоверности доказательств – 3)**

- **Рекомендовано** пациентам с аногенитальными бородавками их хирургическое удаление с помощью электрохирургического инструмента [93,96].

**Уровень убедительности рекомендаций – С (уровень достоверности доказательств – 5)**

**Комментарий:** *Операцию проводят под поверхностной или инфильтративной анестезией кожи. При большой площади поражения или при наличии кондилом в анальном канале - под спинальной анестезией. Частота развития рецидива составляет 22% [62,64]. Метод позволяет обеспечить надежный гемостаз.*

- **Рекомендовано** пациентам с аногенитальными бородавками их хирургическое удаление с помощью лазерных технологий[93,96].

**Уровень убедительности рекомендаций – С (уровень достоверности доказательств – 5)**

**Комментарий:** *Операцию проводят под поверхностной или инфильтративной анестезией кожи. При большой площади поражения или при наличии кондилом в анальном канале – под спинальной анестезией. Частота развития рецидива составляет 17-19% и сопоставима с другими методами хирургического удаления АГБ [62,65]. Метод позволяет обеспечить надежный гемостаз.*

- **Рекомендовано** пациентам с аногенитальными бородавками уретры их хирургическое удаление с помощью электрохирургического инструмента[87].

**Уровень убедительности рекомендаций – С (уровень достоверности доказательств-4)**



*Комментарий:* Операцию проводят под поверхностной анестезией. Частота развития рецидива достигает 35%. Электрохирургический метод обеспечивает полное удаление кондилом и надежный гемостаз.

- Рекомендовано пациентам с аногенитальными бородавками уретры их хирургическое удаление с помощью лазерных технологий [88, 89].

**Уровень убедительности рекомендаций – С (уровень достоверности доказательств -4)**

*Комментарий:* Операцию проводят под поверхностной анестезией. Частота развития рецидива при применении Nd:YAG лазера достигает 34-47%, однако при применении фотодинамического контроля она снижается до 21%. Вдвое уменьшить частоту рецидива позволяет использование тулиевого лазера. Лазерный метод обеспечивает полное удаление кондилом и надежный гемостаз.

#### **Лечение беременных**

- Рекомендуется терапию беременных пациенток осуществлять в сроке до 36 недель, при этом отдается предпочтение физическим методам деструкции - лазерной абляции, электрокоагуляции и криодеструкции [60,75-77].

**Уровень убедительности рекомендаций С (уровень достоверности доказательств -5)**

*Комментарий:* Лечение рекомендуется проводить при участии врачей-акушеров-гинекологов.

### **3.3 Иное лечение**

Диетотерапия не применяется.

Обезболивание не применяется.

## **4. Медицинская реабилитация, медицинские показания и противопоказания к применению методов реабилитации**

В большинстве случаев после удаления аногенитальных бородавок реабилитация не требуется.

Реабилитация показана после хирургического вмешательства при удалении кондилом на большой площади с вовлечением аноректальной области или уретры.

Реабилитация - система мероприятий, направленных на преодоление послеоперационного дефекта, ограничивающего функции и сферы жизни пациента.

Необходимость реабилитации пациентов, перенесших хирургическое лечение по поводу остроконечных перианальных кондилом и кондилом анального канала, обусловлена хирургической травмой этих областей. Наличие послеоперационных ран (нарушение целостности) в указанных анатомических областях, особенно при большой площади поражения,

их заживление вторичным натяжением, обуславливают риск гнойно-септических осложнений. Болевой симптом различной степени выраженности и возможные нарушения функции дефекации и мочеиспускания в послеоперационном периоде может приводить к значительной социальной дезадаптации и снижать качество жизни данной категории пациентов.

Целью реабилитации пациентов, перенесших хирургическое вмешательство, является полное социальное и физическое восстановление пациента. Особое внимание должно уделяться пациентам, перенесшим хирургическое вмешательство на анальном канале и при обширных пластических вмешательствах на перианальной области, так как при этом может страдать функция анального держания. Удаление кондилом уретры может сопровождаться в отдаленные сроки формированием ее стриктуры.

1-й этап – ранняя реабилитация, со 4-6 по 7-10 сутки после хирургического вмешательства. В данный период пациент находится на реабилитационном стационарном лечении в течение 3-5 дней, после чего дальнейшая реабилитация происходит в течение 7-14 дней в амбулаторных условиях.

Наиболее важными задачами 1 этапа реабилитации является нормализация работы желудочно-кишечного тракта с формированием нормальной консистенции и частоты стула. Кроме того, на данном этапе осуществляется контроль гемостаза, раневого процесса и купирование послеоперационного болевого синдрома.

2-й этап с 15 по 45 сутки после операции, направлен на ускорение репаративных процессов и заживление послеоперационных ран, контроль деятельности желудочно-кишечного тракта.

Критерием окончания реабилитации является полное заживление послеоперационных ран промежности, анального канала и уретры.

- **Рекомендовано** на всем протяжении послеоперационного периода пациентам соблюдать диету с потреблением адекватного количества жидкости и пищевых волокон и прием препаратов, способствующих регулярной и полноценной дефекации (наиболее часто применяются подорожника овального семян оболочка, лактулоза\*\*, макрогол\*\*) с исключением необходимости натуживаний для опорожнения прямой кишки, ограничение физических нагрузок, связанных с повышением внутрибрюшного давления и напряжением мышц тазового дна [46, 50, 23].

**Уровень убедительности рекомендаций – С (уровень достоверности доказательств – 5)**

- **Рекомендовано** после выписки из стационара, на период заживления раны пациентам находиться под наблюдением врача-колопроктолога, или врача акушера-гинеколога, или хирурга амбулаторно-поликлинического звена [46, 50, 72, 85,86].

**Уровень убедительности рекомендаций – С (уровень достоверности доказательств – 5)**

- **Рекомендуется** при отсутствии полной эпителизации на 45 день после операции рану считать длительно незаживающей. В этих случаях необходимым является проведение: микробиологического исследования раневого отделяемого, консультация и наблюдение врачом-физиотерапевтом [46,50].

**Уровень убедительности рекомендаций –С (уровень достоверности доказательств – 5)**

## **5. Профилактика и диспансерное наблюдение, медицинские показания и противопоказания к применению методов профилактики**

Профилактика:

- исключение случайных половых контактов;
- использование средств барьерной контрацепции;
- обследование и лечение половых партнеров.

Одним из методов специфической первичной профилактики ВПЧ-ассоциированной патологии является *вакцинация против вирусов папилломы человека различных генотипов.*

*Вакцинопрофилактика*

Для профилактики заболеваний, ассоциированных с ВПЧ, в Российской Федерации зарегистрированы вакцины: вакцина против вируса папилломы человека рекомбинантная, адсорбированная, содержащая адъювант AS04 (двухвалентная, содержащая антигены ВПЧ 16 и 18 типа), и вакцина против вируса папилломы человека квадριвалентная, рекомбинантная (типов 6, 11, 16, 18) (содержащая антигены ВПЧ 6,11,16,18 типов) [37].

- **Рекомендована** вакцина против вируса папилломы человека квадριвалентная, рекомбинантная (типов 6, 11, 16, 18) для профилактики рака и предраковых поражений шейки матки, вульвы, влагалища, анального рака и аногенитальных кондилом у женщин, а также для профилактики анального рака и аногенитальных кондилом у мужчин в возрасте от 9 до 26 лет [38, 39,95].

**Уровень убедительности рекомендаций А (уровень достоверности доказательств –2).**

*Комментарии:* Вакцина исключительно профилактическая, лечебным эффектом не обладает. Вакцинацию рекомендуется проводить до начала половой жизни, обе вакцины исключительно профилактические, не обладают лечебным эффектом, предохраняют не от всех высокоонкогенных ВПЧ, хотя обладают перекрестной эффективностью в отношении некоторых высокоонкогенных генотипов ВПЧ – 31, 33, 45. Среди лиц, неинфицированных ВПЧ, и вакцина против вируса папилломы человека квадριвалентная, рекомбинантная обеспечивает почти 100% защиту от аногенитальных бородавок, ассоциированных с ВПЧ 6 и 11 типов и около 83% в отношении всех аногенитальных бородавок.

## **6. Организация оказания медицинской помощи**

Лечение в основном проводится амбулаторно в условиях медицинского учреждения дерматовенерологического профиля. При локализации аногенитальных (венерических) бородавок на слизистой оболочке прямой кишки лечение проводится в условиях медицинского учреждения колопроктологического профиля. При обращении беременных женщин, при обширных поражениях на слизистой оболочке шейки матки - в условиях медицинского учреждения акушерско-гинекологического профиля, при внутриуретральной локализации – в условиях учреждения урологического профиля.

Показания для госпитализации в медицинскую организацию:

обширные поражения кожи и слизистых оболочек с целью хирургического иссечения и последующего патолого-анатомического исследования операционного материала.

При выявлении пациента с клиническими проявлениями аногенитальных бородавок врачами-дерматовенерологами, врачами акушерами-гинекологами, врачами-колопроктологами и врачами других специальностей, заполняется форма N 089-у/кв «Извещение о больном с вновь установленным диагнозом: сифилиса, гонококковой инфекции, хламидийных инфекций, трихомоноза, аногенитальной герпетической вирусной инфекции, аногенитальных (венерических) бородавок, микоза, чесотки», в порядке установленном письмом Министерства здравоохранения РФ от 2 марта 2015 г. N 13-2/25.

## **7. Дополнительная информация (в том числе факторы, влияющие на исход заболевания или состояния)**

Аногенитальные (венерические) бородавки подлежат учёту в формах федерального статистического наблюдения.

*Отрицательно влияют на исход лечения и увеличивают риск заражения ВПЧ:*

1. большое количество половых партнеров (более 3 в течение последнего года, более 6 на протяжении половой жизни [51,52];
2. анальные половые контакты, особенно у мужчин, имеющих секс с мужчинами [53];
3. сопутствующие инфекции, передаваемые половым путем, особенно вызванные вирусом простого герпеса 2 типа, цитомегаловирусом, хламидиями, генитальными микоплазмами [54];
4. иммунодефицитные состояния, особенно ВИЧ-индуцированный иммунодефицит [55];
5. заболевания шейки матки (эрозии, полипы цервикального канала, лейкоплакия, эндометриоз) [56];
6. длительное использование оральных и инъекционных контрацептивов, увеличивающих экспрессию генов ВПЧ в эпителиоцитах шейки матки за счет воздействия на гормоночувствительные элементы в вирусном геноме [55];

7. гиперпролактинемия, как фактор, стимулирующий клеточную пролиферацию [57];
8. роды в молодом возрасте (ранее 16 лет), травмы во время родов, абортов, введения внутриматочных спиралей, в связи с которыми нарушается иннервация, рецепция и трофика тканей в области шейки матки [58];
9. наследственная предрасположенность к онкологическим заболеваниям репродуктивной системы [59];
10. табакокурение, так как продукты горения сигарет концентрируются на слизистых оболочках, в том числе шейки матки, приводя к подавлению иммунной активности клеток Лангерганса [59];
11. отсутствие диспансерного наблюдения и несоблюдение рекомендаций врача.

### Критерии оценки качества медицинской помощи

№	Критерии качества	Уровень достоверности доказательств	Уровень убедительности доказательств
1	Удаление аногенитальных (венерических) бородавок	1	А

## Список литературы

1. Рахматулина М.Р., Большенко Н.В. Особенности клинического течения папилломавирусной инфекции в зависимости от генотипа и количественных показателей вирусов папилломы человека высокого онкогенного риска. Вестник дерматологии и венерологии, 2014; №3: С.95-105.
2. Рахматулина М.Р., Кицак В.Я., Большенко Н.В. Современные методы профилактики развития онкологических заболеваний шейки матки у больных папилломавирусной инфекцией. Вестник дерматологии и венерологии, 2013; №6: С.40-49.
3. Von Krogh G, Szpak E, Andersson M, et al. Self-treatment using 0.25%-0.5% podophyllotoxin ethanol solutions against penile condylomata acuminata—a placebo-controlled comparative study. *Genitourin Med*, 1994;70:105–9.
4. Claesson U, Lassus A, Happonen H, et al. Topical treatment of venereal warts: a comparative open study of podophyllotoxin cream versus solution. *Int J STD & AIDS* 1996;7:429–34.
5. Strand A, Brinkeborn R-M, Siboulet A. Topical treatment of genital warts in men, an open study of podophyllotoxin cream compared with solution. *Genitourin Med*, 1995;7: 387–90.
6. Lacey CJ, Goodall RL, Tennvall GR, Maw R, Kinghorn GR, Fisk PG *et al.* Randomised controlled trial and economic evaluation of podophyllotoxin solution, podophyllotoxin cream, and podophyllin in the treatment of genital warts. *Sexually Transmitted Infections*, 2003;79:270-5.
7. Gilson RJ, Ross J, Maw R, Rowen D, Sonnex C, Lacey CJ. A multicentre, randomised, double-blind, placebo controlled study of cryotherapy versus cryotherapy and podophyllotoxin cream as treatment for external anogenital warts. *Sex Transm Inf*, 2009;85:514-9.
8. Sherrard J, Riddell L. Comparison of the effectiveness of commonly used clinic-based treatments for external genital warts. *Int J STD & AIDS*, 2007;18:365-8.
9. Komericki P, Akkilić-Materna M, Strimitzer T, Aberer W. Efficacy and safety of imiquimod versus podophyllotoxin in the treatment of genital warts. *Sex Transm Dis*, 2011;38:216-8.
10. Ламоткин И.А., Ушаков И.И., Марди Ш.И., Селезнева Е.В., Хлебникова А.Н. Опыт применения препарата Мардил Цинк<sup>®</sup> Макс в лечении доброкачественных новообразований кожи. Военно-медицинский журнал, 2015; №11: С.58-60.
11. Shalva Mardi, A.F. Tzib, M. Calderon, M.V. Kiselevsky, Z.S. Smirnova, R. Gagua, R.S. Mardi, P. Davidovitch, K. Shanava, E. Selezneva Novel pharmaceutical product MC–Mardil for the intraoperative devitalisation of primary internal neoplasmas to prevent postsurgery recurrences and metastases *International Journal on Immunorehabilitation*, 2011; Vol.13:142-144.
12. Godley MJ, Bradbeer CS, Gellan M, et al. Cryotherapy compared with trichloroacetic acid in treating genital warts. *Genitourin Med*, 1987;63:390–2.
13. Garland SM, Waddell R, Mindel A, Denham IM, McCloskey JC. An open-label phase II pilot study investigating the optimal duration of imiquimod 5% cream for the treatment of external genital warts in women. *Int J STD & AIDS*, 2006;17:448-52.
14. Schofer H, Van Ophoven A, Henke U, Lenz T, Eul A. Randomized, comparative trial on the sustained efficacy of topical imiquimod 5% cream versus conventional ablative methods in external anogenital warts. *European Journal of Dermatology*, 2006;16:642-8.
15. Arican O, Guneri F, Bilgic K, Karaoglu A. Topical imiquimod 5% cream in external anogenital warts: A randomized, double-blind, placebo-controlled study. *Journal of Dermatology*, 2004;31:627-31.
16. Sherrard J, Riddell L. Comparison of the effectiveness of commonly used clinic-based treatments for external genital warts. *Int J STD & AIDS*, 2007;18:365-8.
17. Panicci PB, Scambia G, Baiocchi G et al. Randomized clinical trial comparing systemic interferon with diathermocoagulation in primary multiple and widespread anogenital condyloma // *Obstetrics and Gynecology*. 1989. № 3 (74). С. 393–397.
18. Yang J, Pu Y, Zeng Z, Yu Z, Huang N, Deng Q. Interferons for the treatment of genital warts: a systematic review. *BMC Infectious Diseases*, 2009;9:156.

19. Iwasaka T1, Hayashi Y, Yokoyama M, Hachisuga T, Sugimori H. Interferon gamma treatment for cervical intraepithelial neoplasia. *Gynecol Oncol.* 1990 Apr;37(1):96-102.
20. Tian YP, Yao L, Malla P, Li SS. Successful treatment of giant condyloma acuminatum with combination retinoid and interferon- $\gamma$  therapy. *International Journal of STD and AIDS*, 2012; 23: 445-447
21. Рахматулина М.П. Современные возможности терапии вирусных инфекций, передаваемых половым путем. *Акушерство и гинекология.* 2015; №7, С.14 – 19.
22. Trizna Z, Evans T, Bruce S, Hatch K, Tyring SK. A randomized phase II study comparing four different interferon therapies in patients with recalcitrant condylomata acuminata. *Sex Transm Dis.*, 1998 Aug;25(7): 315-5.
23. Zouboulis CC, Büttner P, Orfanos CE. Systemic interferon gamma as adjuvant therapy for refractory anogenital warts: a randomized clinical trial and meta-analysis of the available data. *Arch Dermatol.*, 1992 Oct;128(10):1413-4.
24. Khawaja HT. Treatment of condyloma acuminatum. *Lancet.* 1986;i:208-9.
25. Yang C-J, Liu S-X, Liu L-B et al. Holmium Laser Treatment of Genital Warts: an Observational Study of 1500 Cases. *Acta Derm Venereol*, 2008; 88: 136–8.
26. Прилепская В.Н., Карелов А.К. Отчет о клиническом испытании радиохирургического прибора «Сургитрон». Сб. статей и отзывов по радиохирургии.— М; 1998.
27. Кулаков В. И., Адамян Л. В., Мындаева О. А. Оперативная гинекология — хирургические энергии: Руководство. М.: Медицина–Антидор, 2000; 860 с.
28. Society of Obstetricians and Gynaecologists of Canada. Treatment of external genital warts and pre-invasive neoplasia of the lower tract. In: Canadian consensus guidelines on human papillomavirus. 2007.
29. Buck H J. Warts (genital). *Clinical evidence* 2010;2010.
30. Sexually Transmitted Diseases Treatment Guidelines, 2015 *MMWR*; Vol. 64 / No. 3.
31. Von Krogh G, Lacey CJN, Gross G, Barasso R, Schneider A. European Course on HPV associated pathology: guidelines for primary care physicians for the diagnosis and management of anogenital warts. *Sex Transm Inf*, 2000;76:162–8.
32. Кацамбас А.Д., Лотти Т.М. Европейское руководство по лечению дерматологических болезней. – М.: МЕДпресс-информ, 2008; С.235.
33. Приказ Министерства здравоохранения РФ от 1 ноября 2012 г. N 572н "Об утверждении Порядка оказания медицинской помощи по профилю "акушерство и гинекология (за исключением использования вспомогательных репродуктивных технологий)".
34. Georgala S, Katoulis AC, Befon A et al. Oral inosiplex in the treatment of cervical condylomata acuminata: a randomised placebo-controlled trial. *BJOG* 2006; 113 (9): 1088–91 (a).
35. Hicks D. Re: oral inosiplex in the treatment of cervical condylomata acuminata: a randomised placebo-controlled trial. *BJOG* 2007; 114 (4): 509.
36. Kodner CM, Nasraty S. Management of genital warts. *Am Fam Physician* 2004; 70 (12): 2335–42.
37. Вакцины против папилломавирусной инфекции человека: документ по позиции ВОЗ, октябрь 2014; № 43; 89, 465-492. URL: <http://www.who.int/wer> .
38. Schiller JT, Castellsagué X, Garland SM. A review of clinical trials of human papillomavirus prophylactic vaccines. *Vaccine*, 2012; 30 Suppl 5: F123-38.
39. Muñoz N, Kjaer SK, Sigurdsson K, Iversen OE, Hernandez-Avila M, Wheeler CM, et al. Impact of human papillomavirus (HPV)-6/11/16/18 vaccine on all HPV-associated genital diseases in young women. *J Nat Cancer Inst*, 2010;102(5): 325–339.
40. Клинические рекомендации РОДВК по ведению больных инфекциями, передаваемыми половым путем, и урогенитальными инфекциями.: Издательский дом Деловой Экспресс, 2012: 1-112.
41. Кононова И.Н., Обоскалова Т.А., Ворошилина Е.С., Комплексное лечение больных с ВПЧ-ассоциированной цервикальной интраэпителиальной неоплазией с использованием



- кавитированного раствора Панавира. Российский вестник акушера-гинеколога. 2017 (5): 71-74
42. Молочков А.В. Баграмова Г.Э. Гуреева М.А. Препарат Панавир в терапии новообразований кожи, ассоциированных с папилломавирусной инфекцией. Альманах клинической медицины 2018: 46(1): 24-28
  43. Довлетханова Э.Р., Прилепская В.Н., Минаева Е.А. Эффективность и приемлемость лечения ВПЧ-ассоциированных заболеваний шейки матки с применением неспецифического противовирусного препарата растительного происхождения. Эндокринология. 2018(3): 50-53.
  44. Роговская С.И., Подзолкова Н.М., Оламова А.Н., Генитальные кондиломы: терапия и профилактика. Врач. 2010; 12: 48–51.
  45. Ибишев Х.С., Коган М.И. Лечение крупных рецидивирующих остроконечных кондилом наружных гениталий у мужчин. Урология. 2013(6): 56-59.
  46. Воробьев Г.И., Шельгин Ю.А., Капуллер Л.Л., Маркова Е.В., Мартьянова В.И. Лечение папилломавирусной инфекции перианальной области и анального канала // Анналы хирургии. 2007. № 4. С. 66-70.
  47. Адаскевич В.П. Инфекции, передаваемые половым путем. М.: Медицинская книга. 2001. 219-231 с.
  48. Кожные и венерические болезни: руководство для врачей. Под редакцией Ю.К. Скрипкина, В.Н. Мордовцева. М.: Медицина. 1999. 880 с.
  49. Козлова В.И., Пухнер А.Д. Вирусные, хламидийные и микоплазменные заболевания гениталий: руководство для врачей. СПб: Издательство «Ольга». 2000. 572 с.
  50. Роговская С.И. Папилломавирусная инфекция у женщин и патология шейки матки. М., Гэотар-медиа. 2008. 192 с.
  51. Семенов Д.М. Триггерные факторы, определяющие клиническое течение папилломавирусной инфекции у женщин с патологией шейки матки. Охрана материнства и детства. 2006; 2 (8): 98–106.
  52. Nyitray A., Nielson C. M., Harris R. B. et al. Prevalence of and risk factors for anal human papillomavirus infection in heterosexual men. J. Inf. Dis. 2008; 197(12): 1676–1684.
  53. Липова Е. В., Посянникова Н.В. ВПЧ- ассоциированный анальный рак. Terra medica. 2013; 2: 4-8.
  54. Шипулина О.Ю., Шаргородская А.В., Романюк Т.Н., Роговская С.И., Шипулин Г.А. Частота выявления вируса папилломы человека и инфекций, передаваемых половым путем, среди студенток медицинского вуза и факторы распространения инфекции. Эпидемиология и инфекционные болезни. Актуальные вопросы. 2012; 3: 26-31.
  55. Bosch F.X. Silvia de Sanjose, Xavier Castallsague. Факторы риска прогрессирования персистирующей ВПЧ-инфекции и развития злокачественных новообразований. Вакцины для профилактики рака шейки матки. Москва. «МЕДпресс-информ». 2011: 71-73.
  56. Роговская С.И. Папилломавирусная инфекция у женщин и патология шейки матки. М. ГЭОТАР-Медиа. 2009: 198.
  57. Сафронникова Н.Р., Мерабишвили В.М. Профилактика вирусозависимых онкологических заболеваний. Диагностика и лечение папилломавирусной инфекции. 2008: 20-21.
  58. Козаченко А.В. Молекулярно – биологические аспекты современных представлений об этиологии и патогенезе рака шейки матки. АГ – инфо. 2012; (1): 3-11.
  59. Старинский В.В., Александрова Л.М. Профилактика злокачественных новообразований. Онкология. Национальное руководство. Краткое издание. 2013: 101-106.
  60. R. Gilson, D. Nugent, R.N. Werner, J. Ballesteros, J. Ross. 2019 IUSTI-Europe guideline for the management of anogenital warts. DOI: 10.1111/jdv.16522
  61. Гасанова Г.Ф. Оптимизация методов диагностики и лечения остроконечных кондилом наружных половых органов у женщин. 2019 (С5).
  62. Park I.U., Introcaso C, Dunne EF. Human Papillomavirus and Genital Warts: A Review of the Evidence for the 2015 Centers for Disease Control and Prevention Sexually Transmitted Diseases

- Treatment Guidelines. *Clin Infect Dis*. 2015;61 Suppl 8:S849-S855. doi:10.1093/cid/civ813
63. Wietfeldt E.D., Thiele J. Malignancies of the anal margin and perianal skin. *Clin Colon Rectal Surg*. 2009;22(2):127-135. doi:10.1055/s-0029-1223845
  64. Benedetti Panici P, Scambia G, Baiocchi G, Perrone L, Pintus C, Mancuso S. Randomized clinical trial comparing systemic interferon with diathermocoagulation in primary multiple and widespread anogenital condyloma. *Obstet Gynecol*. 1989;74(3 Pt 1):393-397.
  65. Chen K., Chang B.Z., Ju M., Zhang X.H., Gu H. Comparative study of photodynamic therapy vs CO2 laser vaporization in treatment of condylomata acuminata: a randomized clinical trial. *Br J Dermatol*. 2007;156(3):516-520. doi:10.1111/j.1365-2133.2006.07648.x
  66. Schlecht HP, Fugelso DK, Murphy RK, Wagner KT, Doweiko JP, Proper J, et al. Frequency of occult high-grade squamous intraepithelial neoplasia and invasive cancer within anal condylomata in men who have sex with men. *Clin Infect Dis*. 2010;51(1):107-10.;
  67. Kreuter A, Siorokos C, Oellig F, Silling S, Pfister H, Wieland U. High-grade Dysplasia in Anogenital Warts of HIV-Positive Men. *JAMA Dermatol*. 2016;152(11):1225-30.
  68. Wiley D., Masongsong E. Human papillomavirus: The burden of infection // *Obstetrical and Gynecological Survey*. 2006. Т. 61. № 6 SUPPL. 1.
  69. Ho G.Y.F. [и др.]. Natural history of cervicovaginal papillomavirus infection in young women // *New England Journal of Medicine*. 1998. № 7 (338). С. 423–428.
  70. Patel H. [и др.]. Systematic review of the incidence and prevalence of genital warts // *BMC Infectious Diseases*. 2013. № 1 (13).
  71. Curado M.P. [и др.]. Cancer incidence in five continents. // *New York State Journal of Medicine*. 1989. № 7 (89). С. 432–433.
  72. Winer R.L. [и др.]. Development and Duration of Human Papillomavirus Lesions, after Initial Infection // *The Journal of Infectious Diseases*. 2005. № 5 (191). С. 731–738.
  73. Palefsky J.M. Anal squamous intraepithelial lesions: Relation to HIV and human papillomavirus infection 1999.
  74. Дерматология по Томасу Фицпатрику. Атлас-справочник. Фицпатрик Т., Джонсон Р., Вулф К., Полано М., Сюрмонд Д. WORD, 1248 стр., 2007 г.
  75. Canadian Guidelines on Sexually Transmitted. Revised October 2014. <https://www.canada.ca/en/public-health/services/infectious-diseases/sexual-health-sexually-transmitted-infections/canadian-guidelines/sexually-transmitted-infections/canadian-guidelines-sexually-transmitted-infections-33.html>
  76. Sexually Transmitted Diseases Treatment Guidelines, 2015. *Morbidity and Mortality Weekly Report*. June 5, 2015, p 86-93
  77. Инфекции, передаваемые половым путем. Руководство для врачей. Соколовский Е.В., Савичева А.М., Домейка М. и соавт. Издательство «МЕДпрессинформ», 2006, стр 82-83
  78. Hanani Y, Goldwasser B, Jonas P et al. Solcoderm in the treatment of genital and perianal condylomata acuminata. *Eur Urol*. 1984;10(4):242-4.
  79. Leung L. Hyfrecation for recalcitrant nongenital warts // *Journal of Family Medicine and Primary Care*. 2013. № 2 (2). С. 141.
  80. Stone K.M. [и др.]. Treatment of external genital warts: A randomised clinical trial comparing podophyllin, cryotherapy, and electrodesiccation // *Genitourinary Medicine*. 1990. № 1 (66). С. 16–19.
  81. Szeimies R.M. [и др.]. Adjuvant photodynamic therapy does not prevent recurrence of condylomata acuminata after carbon dioxide laser ablation - A phase III, prospective, randomized, bicentric, double-blind study // *Dermatologic Surgery*. 2009. № 5 (35). С. 757–764.
  82. Wentzensen N, Arbyn M. HPV-based cervical cancer screening- facts, fiction, and misperceptions. *Prev Med*. 2017 May;98:33-35. doi: 10.1016/j.ypmed.2016.12.040. Epub 2017 Feb 6.
  83. Hoff PM, Coudry R, Moniz CM. Pathology of Anal Cancer. *Surg Oncol Clin N Am*. 2017 Jan;26(1):57-71. doi: 10.1016/j.soc.2016.07.013.
  84. Hu Z, Li J, Liu H Treatment of latent or subclinical Genital HPV Infection with 5-aminolevulinic

- acid-based photodynamic therapy. *Photodiagnosis Photodyn Ther.* 2018 Sep;23:362-364. doi: 10.1016/j.pdpdt.2018.07.014. Epub 2018 Jul 23.
85. Timm B, Connor T, Liidakis P, Jayarajan J. Pan-urethral condylomata acuminata - A primary treatment recommendation based on our experience. *Urol Case Rep.* 2020;31:101149. Published 2020 Feb 29. doi:10.1016/j.eucr.2020.101149
  86. Ge CG, Jiang J, Jiang Q, et al. Holmium:YAG laser ablation combined intraurethral fluorouracil perfusion as treatment option for intraurethral Condyloma acuminata in men. *Minerva Urol Nefrol.* 2014;66(1):77-81.
  87. Huguet Pérez J, Errando Smet C, Regalado Pareja R, Rosales Bordes A, Salvador Bayarri J, Vicente Rodríguez J. Condilomas uretrales en el varón: experiencia en 48 casos [Urethral condyloma in the male: experience with 48 cases]. *Arch Esp Urol.* 1996;49(7):675-680.
  88. Zaaq D, Hofstetter A, Frimberger D, Schneede P. Recurrence of condylomata acuminata of the urethra after conventional and fluorescence-controlled Nd:YAG laser treatment. *Urology.* 2003;61(5):1011-1015. doi:10.1016/s0090-4295(02)02527-x
  89. Blokker RS, Lock TM, de Boorder T. Comparing thulium laser and Nd:YAG laser in the treatment of genital and urethral condylomata acuminata in male patients. *Lasers Surg Med.* 2013;45(9):582-588. doi:10.1002/lsm.22181
  90. Gammon DC, Reed KA, Patel M, Balaji KC. Intraurethral fluorouracil and lidocaine for intraurethral condyloma acuminata. *Am J Health Syst Pharm.* 2008;65(19):1830-1833. doi:10.2146/ajhp070504
  91. Jorge Pereira B, Graça B, Palmas A, et al. Consensos em HPV Masculino da Sociedade Portuguesa de Andrologia, Medicina Sexual e Reprodução: Tratamento [Consensus on HPV of the Portuguese Society of Andrology, Sexual Medicine and Reproduction: Treatment] [published online ahead of print, 2020 Jul 16]. *Rev Int Androl.* 2020;S1698-031X(20)30030-3. doi:10.1016/j.androl.2020.01.007
  92. Nawaf Al-Mutairi 2 , Ahmed N Albatineh 3 , Wassim Chehadeh 4 Association of HPV genotypes with external anogenital warts: a cross sectional study
  93. М.А.Гомберг, А.М.Соловьев, Н.И.Чернова «Методы лечения аногенитальных бородавок»МС совет медицинский№11-12-2008
  94. Н.В.ЗАРОЧЕНЦЕВА, В.В.МАЛИНОВСКАЯ, О.ФСЕРОВА, Е.АМЕТЕЛЁВА  
Папилломавирусная инфекция у беременных РОССИЙСКИЙ ВЕСТНИК АКУШЕРА-ГИНЕКОЛОГА 6, 2011
  95. Herney Andrés García-Perdomo <sup>1</sup> , Julio Cesar Osorio <sup>2</sup> , Adrian Fernandez <sup>3</sup> , James Alejandro Zapata-Copete <sup>4</sup> , Andrés Castillo <sup>5</sup> The effectiveness of vaccination to prevent the papillomavirus infection: a systematic review and meta-analysis
  96. J.C. Sterling; S. Gibbs; S.S. Haque Hussain; M.F. Mohd Mustapa; S.E. Handfield-Jones  
British Association of Dermatologists' Guidelines for the Management of Cutaneous Warts 2014
  97. Tian YP, Yao L, Malla P, Li SS Susseful treatment of giant condiloma acuminatum with combination retinoid and interferon-y therapy *International Journal of STD and AIDS* 2012; 23: 445-447
  98. Рахматулина М.Р. Современные возможности терапии вирусных инфекций, передаваемых половым путем. *Акушерство гинекология.* 2015; №7, С.14 - 19

## Приложение А1.

### Состав рабочей группы по разработке и рассмотрению клинических рекомендаций

1. Кубанов Алексей Алексеевич – член-корреспондент РАН, доктор медицинских наук, профессор, директор ФГБУ «ГНЦДК» Минздрава России, президент Российского общества дерматовенерологов и косметологов.
2. Шелыгин Юрий Анатольевич – академик РАН, директор «НМИЦ колопроктологии имени А.Н. Рыжих» Минздрава России, президент «Ассоциации колопроктологов России».
3. Аполихина Инна Анатольевна – доктор медицинских наук, профессор, заведующий отделением эстетической гинекологии и реабилитации ФГБУ «Национальный медицинский исследовательский центр акушерства, гинекологии и перинатологии им. ак. В.И. Кулакова», член Российского общества акушеров-гинекологов.
4. Ахвледиани Ника Джумберович – доктор медицинских наук, профессор кафедры урологии ФГБОУ ВМГМСУ им. А.И. Евдокимова Минздрава России, член Российского общества урологов.
5. Богданова Елена Витальевна – старший научный сотрудник научно-организационного отдела ФГБУ «ГНЦДК» Минздрава России, член Российского общества дерматовенерологов и косметологов.
6. Большенко Наталья Викторовна – кандидат медицинских наук, член Российского общества дерматовенерологов и косметологов.
7. Веселов Алексей Викторович – кандидат медицинских наук, ответственный секретарь Общероссийской общественной организации "Ассоциация колопроктологов России".
8. Гомберг Михаил Александрович – главный научный сотрудник МНПЦДК, профессор, доктор медицинских наук, президент некоммерческого партнерства Гильдия специалистов по инфекциям, передаваемым половым путем «ЮСТИ РУ», член Национального Альянса дерматологов и косметологов, Международного союза по борьбе с ИППП (IUSTI).
9. Гушин Александр Евгеньевич – кандидат биологических наук, ведущий научный сотрудник ГБУЗ «МНПЦДК» Департамента здравоохранения г. Москвы, член Союза «Национальный альянс дерматовенерологов и косметологов», член комитета по микробиологии Федерации лабораторной медицины, член Европейского союза по борьбе с ИППП (IUSTI/ВОЗ), член Гильдии специалистов по инфекциям, передаваемым половым путем «ЮСТИ РУ».

10. Долгушина Наталия Витальевна – доктор медицинских наук, профессор, заместитель директора – руководитель департамента организации научной деятельности ФГБУ «НМИЦ АГП им. В.И. Кулакова» Минздрава России, член Российского общества акушеров-гинекологов.

11. Доля Ольга Валентиновна – доктор медицинских наук, главный научный сотрудник ГБУЗ «МНПЦДК» Департамента здравоохранения г. Москвы, член Союза «Национальный альянс дерматовенерологов и косметологов».

12. Катунин Георгий Леонидович – кандидат медицинских наук, врач-дерматовенеролог ФГБУ «ГНЦДК» Минздрава России, член Российского общества дерматовенерологов и косметологов.

13. Кисина Вера Ивановна – доктор медицинских наук, профессор, главный научный сотрудник ГБУЗ «МНПЦДК» Департамента здравоохранения г. Москвы, член Союза «Национальный альянс дерматовенерологов и косметологов», член Европейского союза по борьбе с ИППП (IUSTI/ВОЗ), член Гильдии специалистов по инфекциям, передаваемым половым путем «ЮСТИ РУ», член Российского межрегионального общества специалистов по доказательной медицине, член Междисциплинарной ассоциации специалистов репродуктивной медицины (МАРС).

14. Ковалык Владимир Павлович – кандидат медицинских наук, доцент, профессор кафедры дерматовенерологии и косметологии Академии постдипломного образования ФГБУ ФНКЦ ФМБА России, член Европейского союза по борьбе с ИППП (IUSTI), член Гильдии специалистов по инфекциям, передаваемым половым путем «ЮСТИ РУ».

15. Костарев Иван Васильевич – доктор медицинских наук, старший научный сотрудник, член Ассоциации колопроктологов России.

16. Костава Марина Нестеровна – доктор медицинских наук, врач научно-поликлинического отделения ФГБУ «НМИЦ АГП им. В.И. Кулакова» Минздрава России, член Российского общества акушеров-гинекологов.

17. Любасовская Людмила Анатольевна – кандидат медицинских наук, заведующая отделением клинической фармакологии антимикробных и иммунобиологических препаратов института микробиологии, антимикробной терапии и эпидемиологии ФГБУ «НМИЦ АГП им. В.И. Кулакова» Минздрава России, член Российского общества акушеров-гинекологов.

18. Межевитинова Елена Анатольевна – доктор медицинских наук, ведущий научный сотрудник научно-поликлинического отделения ФГБУ «НМИЦ АГП им. В.И. Кулакова» Минздрава России, член Российского общества акушеров-гинекологов.

19. Москалев Алексей Игоревич – кандидат медицинских наук, руководитель научно-образовательного отдела, врач отделения онкологии и хирургии ободочной кишки «ГНЦК им. А.Н. Рыжих» Минздрава России, представитель Европейского общества колопроктологов по Восточному региону.

20. Мудров Андрей Анатольевич – кандидат медицинских наук, научный сотрудник отделения общей и реконструктивной колопроктологии; хирург-колопроктолог высшей квалификационной категории, член Ассоциации колопроктологов России.

21. Нечаева Ирина Анатольевна – кандидат медицинских наук, врач-дерматовенеролог КДЦ ФГБУ «ГНЦДК» Минздрава России, член Российского общества дерматовенерологов и косметологов.

22. Онопченко Виктория Викторовна -главный врач ГБУЗ НСО «Новосибирской областной клинической кожно-венерологический диспансер», главный специалист по дерматовенерологии и косметологии Новосибирской области, член Российского общества дерматовенерологов и косметологов.

23. Перламутров Юрий Николаевич – доктор медицинских наук, профессор, член Российского общества дерматовенерологов и косметологов.

24. Плахова Ксения Ильинична– доктор медицинских наук, ученый секретарь, и.о. заведующего отделом ИППП ФГБУ «ГНЦДК» Минздрава России, член Российского общества дерматовенерологов и косметологов.

25. Потекаев Николай Николаевич – доктор медицинских наук, профессор, директор ГБУЗ «МНПЦДК» Департамента здравоохранения г. Москвы,главный внештатный специалист по дерматовенерологии и косметологии Минздрава РФ, главный специалист по дерматовенерологии и косметологии Департамента здравоохранения Москвы, заведующий кафедрой кожных болезней и косметологии ФДПО «РНИМУ им. Н.И. Пирогова Минздрава России», президент Национального альянса дерматологов и косметологов России.

26. Прилепская Вера Николаевна – доктор медицинских наук профессор, заслуженный деятель науки РФ, заместитель директора по научной работе, руководитель научно-поликлинического отделения ФГБУ «НМИЦ АГП им. В.И. Кулакова» Минздрава России, член Российского общества акушеров-гинекологов.

27. Припутневич Татьяна Валерьевна–доктор медицинских наук, директор института микробиологии, антимикробной терапии и эпидемиологии ФГБУ «НМИЦ АГП им. В.И. Кулакова» Минздрава России, член Российского общества акушеров-гинекологов.

28. Соломка Виктория Сергеевна - доктор биологических наук, заместитель директора по научной работе ФГБУ «ГНЦДК» Минздрава России, член Российского общества акушеров-гинекологов, член Российского общества акушеров-гинекологов

29. Сысоева Татьяна Александровна – кандидат медицинских наук, доцент кафедры дерматовенерологии и косметологии РМАПО, член Российского общества дерматовенерологов и косметологов.

30. Рахматулина Маргарита Рафиковна – доктор медицинских наук, профессор, член Российского общества дерматовенерологов и косметологов.

31. Титов Александр Юрьевич – доктор медицинских наук, ученый секретарь ФГБУ «ГНЦК им. А.Н. Рыжих» Минздрава России, член Ассоциации колопроктологов России.

32. Фриго Наталья Владиславовна – доктор медицинских наук, заместитель директора по науке ГБУЗ «МНПЦДК» Департамента здравоохранения г. Москвы, член Союза «Национальный альянс дерматовенерологов и косметологов».

33. Фролов Сергей Алексеевич – доктор медицинских наук, заместитель директора ФГБУ "ГНЦК им. А.Н. Рыжих" Минздрава России по научной работе, член Ассоциации колопроктологов России.

34. Фатеева Екатерина Владимировна – младший научный сотрудник отдела ИППП, член Российского общества дерматовенерологов и косметологов

35. Чернова Надежда Ивановна – доктор медицинских наук, член Российского общества дерматовенерологов и косметологов.

36. Чикин Вадим Викторович – старший научный сотрудник отдела дерматологии ФГБУ «ГНЦДК» Минздрава России, член Российского общества дерматовенерологов и косметологов.

**Конфликт интересов:**

Авторы заявляют об отсутствии конфликта интересов.

## Приложение А2. Методология разработки клинических рекомендаций

### Целевая аудитория данных клинических рекомендаций:

1. Врачи –специалисты: дерматовенерологи, колопроктологи, акушеры-гинекологи, колопроктологи, урологи, педиатры, стоматологи, отоларингологи, врачи-хирурги.

2.Преподаватели медицинских образовательных учреждений по специальности «Дерматовенерология».

**Таблица 1.**Шкала оценки уровней достоверности доказательств (УДД)для методов диагностики (диагностических вмешательств)

УДД	Расшифровка
1	Систематические обзоры исследований с контролем референсным методом или систематический обзор рандомизированных клинических исследований с применением мета-анализа
2	Отдельные исследования с контролем референсным методом или отдельные рандомизированные клинические исследования и систематические обзоры исследований любого дизайна, за исключением рандомизированных клинических исследований, с применением мета-анализа
3	Исследования без последовательного контроля референсным методом или исследования с референсным методом, не являющимся независимым от исследуемого метода или нерандомизированные сравнительные исследования, в том числе когортные исследования
4	Несравнительные исследования, описание клинического случая
5	Имеется лишь обоснование механизма действия или мнение экспертов

**Таблица 2.**Шкала оценки уровней достоверности доказательств (УДД)для методов профилактики, лечения и реабилитации (профилактических, лечебных, реабилитационных вмешательств)

УДД	Расшифровка
1	Систематический обзор РКИ с применением мета-анализа
2	Отдельные РКИ и систематические обзоры исследований любого дизайна, за исключением РКИ, с применением мета-анализа
3	Нерандомизированные сравнительные исследования, в т.ч. когортные исследования
4	Несравнительные исследования, описание клинического случая или серии случаев, исследования «случай-контроль»
5	Имеется лишь обоснование механизма действия вмешательства (доклинические исследования) или мнение экспертов

**Таблица 3.**Шкала оценки уровней убедительности рекомендаций(УУР) для методов профилактики, диагностики, лечения и реабилитации (профилактических, диагностических, лечебных, реабилитационных вмешательств)

УУР	Расшифровка
-----	-------------



А	Сильная рекомендация (все рассматриваемые критерии эффективности (исходы) являются важными, все исследования имеют высокое или удовлетворительное методологическое качество, их выводы по интересующим исходам являются согласованными)
В	Условная рекомендация (не все рассматриваемые критерии эффективности (исходы) являются важными, не все исследования имеют высокое или удовлетворительное методологическое качество и/или их выводы по интересующим исходам не являются согласованными)
С	Слабая рекомендация (отсутствие доказательств надлежащего качества (все рассматриваемые критерии эффективности (исходы) являются неважными, все исследования имеют низкое методологическое качество и их выводы по интересующим исходам не являются согласованными)

### **Порядок обновления клинических рекомендаций.**

Механизм обновления клинических рекомендаций предусматривает их систематическую актуализацию – не реже чем один раз в три года, а также при появлении новых данных с позиции доказательной медицины по вопросам диагностики, лечения, профилактики и реабилитации конкретных заболеваний, наличии обоснованных дополнений/замечаний к ранее утверждённым клиническим рекомендациям, но не чаще 1 раза в 6 месяцев.

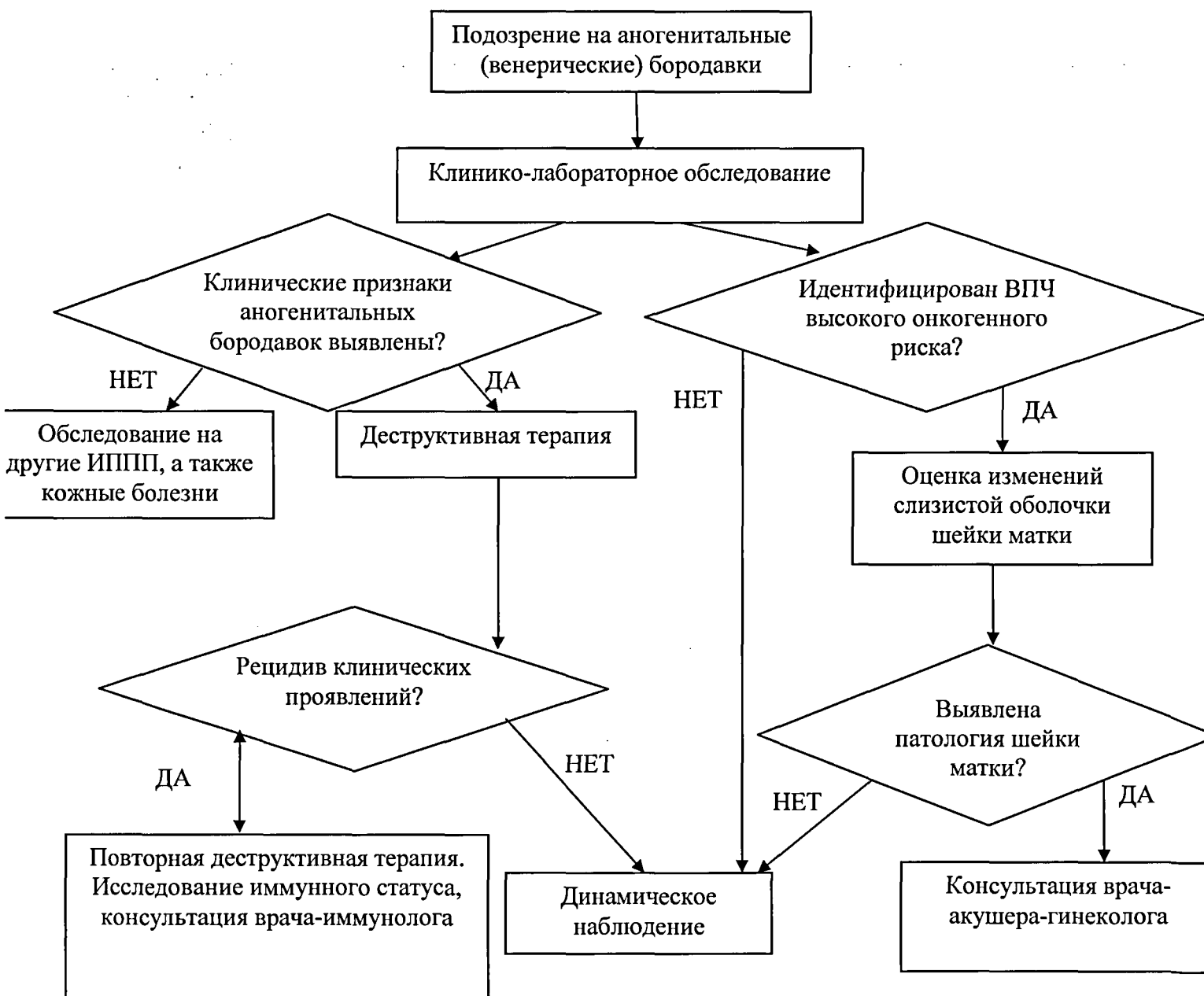
**Приложение А3. Справочные материалы, включая соответствие показаний к применению и противопоказаний, способов применения и доз лекарственных препаратов, инструкции по применению лекарственного препарата**

Данные клинические рекомендации разработаны с учётом следующих нормативно-правовых документов:

- 1) Порядок оказания медицинской помощи по профилю «дерматовенерология», утвержденный Приказом Министерства здравоохранения Российской Федерации № 924н от 15 ноября 2012 г.
- 2) Приказ Министерства здравоохранения РФ от 1 ноября 2012 г. N 572н "Об утверждении Порядка оказания медицинской помощи по профилю "акушерство и гинекология (за исключением использования вспомогательных репродуктивных технологий)".

Приложение Б. Алгоритмы действий врача

Блок-схема 1. Алгоритм ведения пациента



## **Приложение В. Информация для пациента**

1. В период лечения и диспансерного наблюдения необходимо воздержаться от половых контактов или использовать барьерные методы контрацепции до установления излеченности.
2. Рекомендуется обследование и лечение половых партнеров.
3. С целью установления излеченности необходима повторная явка к врачу через 7 дней после проведения деструкции.
4. Рекомендуется обследование на другие инфекции, передаваемые половым путем.

### **Что такое аногенитальные бородавки?**

Аногенитальные бородавки образуются на коже и слизистой оболочке наружных гениталий и перианальной области вследствие инфицирования вирусами папилломы человека.

### **Какова причина появления аногенитальных бородавок?**

Аногенитальные бородавки - это инфекционное заболевание, вызванное вирусом папилломы человека, который передается половым путем (ВПЧ, типы 6 и 11).

Инкубационный период (время, прошедшее от заражения до появления первых признаков заболевания) может длиться до восьми месяцев.

Большинство инфекций ВПЧ протекают бессимптомно и на коже может не быть проявлений до 2 лет. Это означает, что вы, можете не знать, что являетесь носителем инфекции и можете заразить другого человека.

Вирус может персистировать в кожных покровах человека в течение нескольких месяцев или лет бессимптомно или с симптомами. До 30% женщин в возрасте от 20 до 30 лет заражаются этой инфекцией; женщины старшего возраста инфицируются реже.

**Могут ли аногенитальные бородавки быть наследственными? Нет.**

**Каковы признаки и симптомы аногенитальных бородавок?** Присутствие бородавок на наружных половых органах (ано-генитальная зона) женщина почти всегда определяет сама. Обычно они без субъективных ощущений, но могут вызвать и некоторый зуд.

Внутренние бородавки появляются внутри гениталий, например, на шейке матки, во влагалище или внутри ануса. Они обычно появляются бессимптомно, но иногда вызывают зуд во влагалище, в перианальной области или дискомфорт при мочеиспускании, и очень редко - кровотечение.

**Как выглядят аногенитальные бородавки?** Аногенитальные бородавки представляют собой небольшие бородавчатые наросты, хотя некоторые имеют и гладкую поверхность. Они могут быть темнее окружающей кожи.

### **Как поставить диагноз?**

Аногенитальные бородавки отчетливо видны при клиническом осмотре.

В случае неточного диагноза, если лечение не привело к исчезновению аногенитальных бородавок, если они темнее, чем окружающая кожа, с изъязвлением или имеют плотную структуру, то необходима биопсия.

Осмотр влагалища и шейки матки может выявить аногенитальные бородавки во влагалище и на шейке матки.

**Процесс развития аногенитальных бородавок.** Проявление клинических признаков зависит от иммунной системы человека. Во время беременности иммунная система матери ослаблена, поэтому аногенитальные бородавки легко могут появиться и стать серьезной проблемой. Они могут исчезнуть сами, но после родов появиться снова.

### **Можно ли вылечить аногенитальные бородавки?**

Да, но иногда трудно понять, был ли вирус полностью ликвидирован. Постоянные или периодические появления аногенитальных бородавок зачастую требуют повторного лечения; рецидивы случаются даже спустя месяцы или годы.

Аногенитальные бородавки очень легко передаются. Использование презервативов является единственным способом предотвращения полового пути передачи, хотя и не обеспечивает полной защиты. Риск передачи увеличивается при большом количестве сексуальных партнеров.

**Осложнения.** Аногенитальные бородавки больших размеров могут наблюдаться у беременных женщин. Они могут сопровождаться болью, инфицированием, кровотечением и дискомфортом при мочеиспускании, половых контактах и дефекации. Необходимо исследовать шейку матки,.

**Как следует лечить аногенитальные бородавки во время беременности?** Выбор лечения зависит от типа, размера и расположения бородавки. Лечение должно проводиться на ранних стадиях проявления заболевания. Однако, в последние восемь недель беременности, следует избегать методов удаления бородавок, которые могут привести к повреждению больших участков кожи, перед родами.

Существует несколько методов воздействия на остроконечные кондиломы. Криотерапия — удаление кондилом жидким азотом, электрохирургия и радиохимирургия. Эти процедуры должен выполнять врач.

После родов иммунитет женщины восстанавливается, и аногенитальные бородавки часто исчезают.

### **Что делать?**

Аногенитальные бородавки легко передаются, а полное их исчезновение является сомнительным. Развитие заболевания может привести к обширным поражениям, поэтому рекомендуется лечение.

**Как аногенитальные бородавки влияют на ребенка?** Ребенок не инфицирован аногенитальными бородавками. Материнские антитела против ВПЧ передаются ребенку и защищают его, поэтому риск заражения ребенка ВПЧ во время родов является очень низким. Единственным серьезным и редким осложнением является «ювенильный папилломатоз гортани» (многочисленные бородавки на голосовых связках). Период родов должен быть максимально коротким с использованием вагинальных антисептиков; в этом случае кесарево сечение не является обязательным, потому что не полностью предохраняет от риска передачи инфекции.

**Обследование партнера мужского пола и его лечение.** Аналогичные варианты диагностики и лечения используются как для мужчин, так и для женщин. Партнеров-мужчин с аногенитальными бородавками направляют на лечение к врачу-дерматовенерологу, врачу-урологу.

**Приложение Г1 - ГN. Шкалы оценки, вопросники и другие оценочные инструменты состояния пациента, приведенные в клинических рекомендациях**

Не используются